

ASSISTANCE PUBLIQUE



HOPITAUX DE PARIS

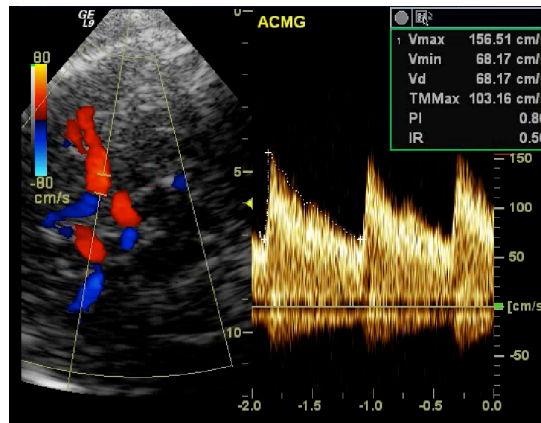


MCGRÉ

FILIERE SANTÉ MALADIES RARES
Syndromes Drepanocytaires Majeurs, Thalassémies
et Autres Pathologies Rares du Globule Rouge et de l'Erythrocytose

FORMATION

ECHODOPPLER TRANSCRANIEN ET COMPLICATIONS NEUROVASCULAIRES DE LA DREPANOCYTOSE



Concepteur : Docteur Suzanne VERLHAC

**Intervenants : Pr Sonia Alamovitch, Dr Cécile Arnaud,
Dr Marie-Pierre Gobin-Metteil, Dr David Grévent,
Dr Suzanne Verlhac**

**Prochaines sessions le lundi 27 janvier 2020 et
le lundi 11 mai 2020 de 13 h 30 à 18 heures**

**Lieu : Hôpital Universitaire Robert Debré
48 Bd Sérurier, 75019 PARIS**

(Salle de staff du service de radiologie)

Public visé :

Radiologues, angéologues, médecins vasculaires, neurologues, médecins généralistes ayant une pratique de l'échographie, manipulateurs en électroradiologie ayant le DU d'échographie.

Déroulé de la formation :

Formation théorique et participation à des consultations d'échodoppler à Paris, au(x) jour(s) choisi(s) conjointement par le stagiaire et le formateur.

Objectifs

- **Connaitre la physiopathologie et les moyens de diagnostic des complications neurovasculaires de la drépanocytose.**
- **Connaitre les bases méthodologiques de l'échodoppler pour l'exploration des artères intracrâniennes et des artères cervicales et savoir interpréter les résultats chez les patients drépanocytaires enfants et adultes.**
- **Préciser la place de l'échodoppler transcrânien dans le protocole de prévention des accidents ischémiques cérébraux chez l'enfant drépanocytaire selon les recommandations de l'HAS.**
- **Permettre un apprentissage à la pratique de l'échodoppler transcrânien.**

La drépanocytose expose le patient à un risque important d'AVC dès le plus jeune âge, en rapport avec une artériopathie des artères du polygone de Willis et des artères carotides internes dans leurs segments cervical et intracrânien.

L'échodoppler transcrânien (EDTC) tient une place fondamentale dans la stratégie de prévention des AVC, car il permet de dépister les anomalies artérielles précocement avant la survenue des manifestations cliniques.

L'HAS recommande de pratiquer un examen annuel de manière systématique chez tous les enfants porteurs d'un syndrome drépanocytaire majeur dès la deuxième année de vie.

Chez le patient adulte l'EDTC permet de dépister les lésions artérielles, d'en assurer le suivi afin d'optimiser la prise en charge des patients.

La réalisation et l'interprétation de l'EDTC ont des particularités dans cette indication, du fait notamment de l'anémie, qu'il convient de connaître.

Le but du DPC est d'accroître le niveau de compétences et d'actualiser les connaissances des médecins échographistes impliqués dans la prise en charge de la drépanocytose, afin de permettre une meilleure prise en charge de proximité.

Programme de la journée

- **13h30-13h45** : *Accueil des participants*
- **13h45-14h** : Introduction, physiopathologie des complications neurovasculaires de la drépanocytose. Dr *Suzanne Verlhac, hôpital Robert Debré, Paris* ;
- **14h-14h30** : Epidémiologie des complications neurovasculaires de la drépanocytose chez l'enfant, manifestations cliniques et prise en charge.
Dr *Cécile Arnaud, Centre Hospitalier Intercommunal de Créteil* ;
- **14h30-15h** : Complications neurovasculaires de la drépanocytose chez l'adulte.
Pr *Sonia Alamovitch, hôpital St-Antoine, Paris* ;
- **15h-15h30** : Imagerie en coupes. Rappel anatomique : anatomie du polygone de Willis et des artères carotides, territoires artériels encéphaliques.
Lésions parenchymateuses : AVC aigu, lésions dites « silencieuses ».
Lésions artérielles, localisation des anomalies, gradation des sténoses, occlusion artérielle, réseau de dérivation, anévrismes.
Dr *David Grévent, hôpital Necker, Paris* ;
- **15h30-16h** : *Pause*
- **16h-17h** : Echodoppler transcrânien chez l'enfant.
Conduite de l'examen (choix de l'échographe, de la sonde, réglages, fenêtres acoustiques, repérage des artères, acquisition du spectre des vitesses, optimisation de l'acquisition).
Interprétation de l'examen (paramètres utilisés, rédaction du compte-rendu)
Communication du résultat.
Dr *Suzanne Verlhac, hôpital Robert Debré, Paris* ;
- **17h-17h30** : Echodoppler transcrânien chez l'adulte drépanocytaire.
Dr *Marie pierre Gobin-Metteil, Centre Hospitalier Ste-Anne, Paris* ;
- **17h30-18h** : *Discussion, conclusions.*

Contact :

Mme RICHE Magali, secrétariat du service d'imagerie pédiatrique
magali.riche@aphp.fr – Tél : 01.40.03.57.84

BULLETIN D'INSCRIPTION

à retourner à Mme RICHE Magali – Service d'Imagerie pédiatrique
Hôpital Robert Debré, 48 Bd Sérurier- 75935 PARIS, Cedex 19

magali.riche@aphp.fr

**ECHODOPPLER TRANSCRANIEN ET
COMPLICATIONS NEUROVASCULAIRES DE LA DREPANOCYTOSE**

Date : Merci de cocher la dte choisie

Lundi 27 janvier 2020 de 13 heures 30 à 18 heures

Lundi 11 mai 2020 de 13 heures 30 à 18 heures

Montant de la participation : 200€

par chèque, à l'ordre de l'Association des Séminaires de Robert Debré

Lundi 27 Janvier 2020 de 13h30 à 18h

Lundi 11 mai 2020 de 13h30 à 18h

M. Mme Dr

NOM :

Prénom :

Fonction :

Adresse complète :

.....

Code postal : Ville :

Téléphone :

Adresse mail :@.....

ou inscrivez vous en ligne sur : <http://www.asrd.fr/formation-drepanocytose/>